

PRIPOMOČKI PRI ISKANJU PERIFERNEGA VENSKEGA OŽILJA

Ključne besede: bolnik, medicinska sestra, vstavitev, kanila, periferni venski dostop, otežen venski dostop

IZVLEČEK

Vstavljanje intravenske kanile je s strani diplomiranih medicinskih sester ena izmed najpogosteje izvedenih intervencij zdravstvene nege. Pri bolnikih z oteženim venskim dostopom v bolnišničnem in predbolnišničnem okolju le-to pogosto povzroča

Uvod

Vstavljanje intravenske kanile (VIK) je ena izmed najpogosteje izvedenih intervencij zdravstvene nege. Gallieni, Pittiruti, Biffi (2008) navajajo, da se v Združenih državah Amerike (ZDA) na leto vstavi okoli 150 milijonov intravenskih (i.v.) kanil. Prav tako je bilo na območju ZDA v letu 2002 prodanih več kot 260 milijonov i.v. kanil (Hadaway, 2005). V sodobnem času je i.v. kanila tako postala najpogosteje uporabljen pripomoček za aplikacijo i.v. terapije (Walker, 2009). Raziskava je pokazala, da skoraj 85 % bolnikov, ki so bili iz različnih vzrokov sprejeti v bolnišnično okolje, potrebuje VIK (Stoker, 2008).

Obstajajo značilne skupine bolnikov, pri katerih je VIK oteženo (Walker, 2009). To se dogaja pri bolnikih s preveliko telesno težo, z boleznijo srpastih celic, z edemi, pri bolnikih na dializi, na kemoterapijah, pri i.v. uporabnikih drog in pri kroničnih bolnikih (Brannam et al., 2004). Druga literatura dodaja še bolnike, pri katerih je iz prejšnjih hospitalizacij znano, da je VIK težje za dehidrirane bolnike ter starejše ljudi (Aponte et al., 2007). Mbamalu, Banerjee (1999) dodajata še bolnike s temnejšo barvo kože, z nizko telesno temperaturo ter zelo težko poškodovane bolnike.

Zaradi staranja svetovne populacije, večjega števila neonatalnih in pediatričnih bolnikov VIK predstavlja poseben izziv (Hadaway, 2005). Še posebej pri pediatričnih bolnikih obstajajo različni dejavniki tveganja pri VIK. Kuensting in sodelavci (2009) so razdelili dejavnike tveganja pri pediatričnih bolnikih na tri skupine. V prvo skupino spadajo dejavniki tveganja, ki so povezani s starostjo, težo, zrelostjo ipd., v drugo skupino dejavnikov tveganja spadajo boleznini ter poškodbe in v tretjo skupino dejavniki zdravljenja. Payal, Agrawal, Sharma (2010) navajajo, da se težave večinoma pojavijo zaradi tankih in krhkih ven ter večjega deleža podkožnega maščevja. Samantaray (2007) med vzroke za težave dodaja še pomanjkanje bolnikovega sodelovanja, temno kožo bolnikov in neprimerno izbiro velikost i.v. kanile. Težave se pojavijo tudi zaradi nezrelosti ter stalnega spreminjanja skozi faze rasti in razvoja (Hadaway, 2005).

V tujini je bilo narejenih nekaj študij o bolnikovem zadovoljstvu v času hospitalizacije. Raziskava, narejena med leti 1993 in 1997 na območju ZDA s strani družbe Press Ganey, je pokazala, da zdravstveno osebje, ki se ukvarja z VIK, s strani bolnika pogosteje dobi slabšo oceno oskrbe kot drugo zdravstveno osebje (Hadaway, 2005). Večkratno VIK za bolnike predstavlja zelo stresno, bolečo ter v nekaterih primerih tudi

težave. Poiskali smo literaturo v različnih podatkovnih bazah (Pubmed, Medline, SAGE, Metaiskalnik, COBISS.SI, Springer-Link) z namenom opisati klasične pristope vstavitve intravenske kanile pri bolnikih z oteženim dostopom ter predstaviti novejšo pripomočke na tem področju. Prikazali smo prednosti ter slabosti uporabe svetlobnega, infrardečega in ultrazvočnega valovanja pri vstavitvi intravenske kanile pri bolnikih z oteženim venskim dostopom. Predstavili smo tudi pripomočke, ki so trenutno dostopni na tujem trgu, ter jih primerjali med seboj.

travmatično izkušnjo (Stocker, 2008), ki lahko vpliva tudi na oceno kakovosti.

Zaradi zgoraj opisanih težav pri VIK, smo se odločili predstaviti različne pripomočke ter načine, ki bi v težkih situacijah VIK lahko olajšali. Na osnovi pregledanih virov sklepamo, da pravilna izbira pripomočka pripomore k zmanjšanju števila ponovnih VIK in s tem izboljša kakovost zdravstvene obravnave.

Metode

S pomočjo baz podatkov Pubmed, Medline, SAGE, COBISS.SI ter ScienceDirect smo poiskali članke po ključnih besedah. Uporabljene so bile naslednje angleške besede: nursing, child, adult, innovations, intravenous cannulation, ultrasound guided peripheral vascular access, venous cannulation, difficult venous access. Skupaj smo našli 33 člankov v angleščini, od tega je bilo osemnajst člankov, ki predstavljeno področje povezujejo z zdravstveno nego.

Klasični načini pri iskanju periferne venskega ožilja

Preden začnemo z VIK je potrebna fizična in psihična priprava izvajalca ter bolnika, šele nato sledi priprava materiala in prostora.

Mbamalu, Banerjee (1999) navajata, da je potrebno na začetku izbrati pravilni ud in šele nato primerno veno. V bolnišničnem okolju se na večini oddelkov najpogosteje izvede VIK v zgornji ud zaradi lažje dostopnosti. Vendar moramo biti pozorni, kateri ud je dominanten, da ne zmanjšamo bolnikove samostojnosti pri izvajanju posameznih življenjskih aktivnosti. Nastavitve v spodnji ud se običajno izogibamo zaradi večje nevarnosti vnetja venske stene ter zamašitve žile s krvnim strdkom.

Sledi pravilna izbira vene. Roberge (2004) opisuje uporabo gravitacije. In sicer priporoča, da za pet sekund dvignemo zgornjo okončino za 5–15° nad površino postelje, s tem se namreč sprazni dorzalna metakarpalna vena v roki, kar povzroči povečanje venskega volumna kar za 44 % v proksimalnem venskem sistemu, kar nam omogoči lažje iskanje primerne vene.

Na začetku naj bo izbrana vena vedno pod nivojem srca (Mbamalu, Banerjee, 1999), saj gravitacija povzroči počasno vračanje venske krvi v srce, kar privede do povečanja venskega volumna v zgornji okončini (Roberge, 2004). Pravilna

izbira vene naj temelji na tem, da je vidna očesu, stisljiva ter omogoča tipanje s konico prstov. S tem omogoča izvajalcu določiti relativno velikost in smer vene. Trda in nestisljiva vena lahko kaže na spremenjeno žilno steno ali strdek v veni in je neprimerna za VIK. Če pa je vena prostemu očesu nevidna in jo želimo prikazati, lahko nežno udarimo na mestu, kjer se vena nahaja, vendar ne premočno, da bolečina ne povzroči refleksne zožitve venske stene (Mbamalu, Banerjee, 1999). Točen mehanizem, zakaj se to zgodi, ni znan, ampak Roberge (2004) opisuje, da lahko z rahlimi udarci povzročimo spremembo normalne smeri bolečinskih dražljajev, kar vpliva na polnjenost žil.

Rahli potegljaji vene od proksimalnega do distalnega dela prav tako omogočajo lažje iskanje perifernega venskega ožilja (Mbamalu, Banerjee, 1999). Roberge (2004) opisuje, da pri tej tehniki pride do večjega pretoka venske krvi ter do razširitve ven.

Vene so veliko lažje vidne in tipne, če uporabimo žilno prevezo. Slednjo v žargonu pogosto imenujemo »esmark« po nemškem kirurgu Johannesu Friedrichu Augustu von Esmarchu, ki jo je uporabljal v klinični praksi. Njen prvotni namen in uporaba je bila v kirurgiji za preprečitev izkrvavitve iz udov. Če žilne preveze nimamo pri roki, lahko uporabimo alternativne pripomočke, kot je npr. manšeta za merjenje krvnega tlaka (Ivanuša, Železnik, 2008), lahko pa nam npr. asistent z rokama objame bolnikovo nadlaket (Mbamalu, Banerjee, 1999), vendar slednjega zaradi težje kontrole stiska ne priporočamo.

Pri uporabi manšete za merjenje krvnega tlaka se je potrebno zavedati, da bomo za VIK porabili več časa kot sicer (Samantaray, 2007). Opisani so različni podatki o tem, kakšen mora biti primeren pritisk v manšeti, vendar se večinoma vsi držijo točne vrednosti diastolnega pritiska ali vrednosti malo pod le-tem (Mbamalu, Banerjee, 1999).

Priporočamo uporabo žilne preveze. Slednja mora biti nastavljena vsaj 5 do 10 cm nad izbrano veno (Mbamalu, Banerjee, 1999). Ivanuša in Železnik (2008) navajata priporočilo 10 do 15 cm nad vbodnim mestom. Glavna naloga žilne preveze je omogočiti zadosten arterijski pritok ter omejiti venski iztok (Mbamalu, Banerjee, 1999). Z drugimi besedami preveza preprečuje vračanje venske krvi v srce. Z njo tako zaustavimo pretok ter s tem močno zvišamo pritisk v žilah. Te so tako bolj vidne in dostopne.

Periferne venske žile se prav tako izrazito povečajo, če je prisotna neposredna toplota. Pri normalnem srčnem iztisu so periferne venske žile na površini kože izražene od 5–10 %, če jih izpostavimo toploti, pa se lahko izražajo tudi za 50–70 % (Roberge, 2004). Če roko namočimo v mlačno vodo ali jo zavijemo v mlačno brisačo za dve do tri minute, s tem povečamo lokalni krvni obtok ter dosežemo lažje VIK (Mbamalu, Banerjee, 1999). Temperatura, ki povzroča širjenje venske žile, je med 39 in 42° C (Roberge, 2004). Lenhardt in sodelavci (2002) so naredili raziskavo, v kateri so ugotovili, da se z lokalnim segrevanjem zmanjša čas in število vbodov pri VIK. V raziskavi so uporabili lastnoročno izdelano brezprstno rokavico, narejeno iz odpornih karbonskih vlaken, za segrevanje zgornjega uda (do 52° C) in si z njo olajšali VIK. Ivanuša, Železnik (2008) navajata, da veno lažje najdemo, če zavijemo roko v toplo vlažno kompresno za deset do dvajset minut.

Znan je tudi pristop, kjer bolnika prosimo za njegovo sodelovanje, da zapre in odpre pest večkrat zaporedoma

(Ivanuša, Železnik, 2008). Slednja aktivnost povzroča, da se poveča vrnitev venske krvi v bazilično ter cefalično veno zaradi krepitve mišično stisljive sile v roki. Raziskava je tudi pokazala, da ta izometrična aktivnost povzroča posredno razširitev ven zaradi mišičnih receptorjev v koži (Roberge, 2004). V tujini pri tej aktivnosti zaradi lažjega zapiranja in odpiranja pesti uporabljajo stisljivo žogico, ki ne le omogoči lažje iskanje perifernega venskega ožilja, temveč ima tudi protistresni učinek.

Opisani so tudi različni pripomočki, ki v bolnišničnem okolju niso obrodili sadov. Tak je na primer pripomoček, ki z uporabo negativnega pritiska razširi periferne vene, ter eksangunator Rhys-Davies, ki ima podoben učinek kot žilna preveza (Samantaray, 2007; Roberge, 2004).

Nove tehnike pri iskanju perifernega venskega ožilja

Payal, Agrawal, Sharma (2010) opisujejo uporabo svetlobnega valovanja kot eno izmed starejših tehnik upodobitve in lokalizacije perifernih ven. Z uporabo pripomočka presvetljuje tkivo, kar omogoči boljšo vidnost vene in lažjo VIK. Mbamalu, Banerjee (1999) navajata, da je potrebno imeti v prostoru, kjer izvajamo VIK, čim manj svetlobe, saj slednja otežuje ponazoritev perifernega venskega ožilja s presvetljevanjem (Payal, Agrawal, Sharma, 2010). Presvetljujemo lahko tudi v primeru izliva krvi v mehko tkivo ali če so bile zelene periferne vene že pred kratkim vbodene (Mbamalu, Banerjee, 1999).

Presvetljevanje deluje na podlagi izvora zunanje svetlobe (svetloba optičnih vlaken), ki prikazuje periferne vene kot črnkaste linije, usmerjene proti rožnatemu podkožnemu tkivu (Sl. 1) (Payal, Agrawal, Sharma, 2010). Tako se površne vene prikazujejo bolj temne ter bolj jasne kot globlje vene (Mbamalu, Banerjee, 1999).

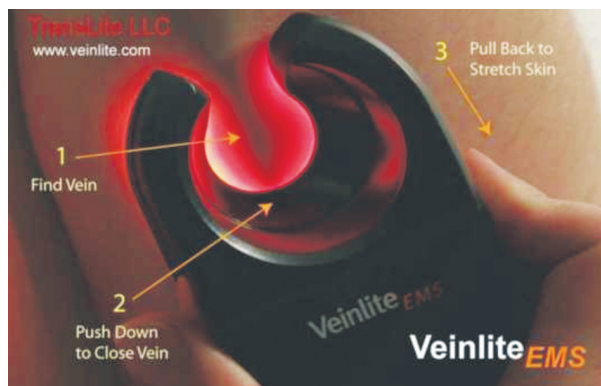
Payal, Agrawal, Sharma (2010) navajajo, da so v svoji raziskavi uporabljali svetlobno valovanje za VIK pri dojenčkih, ki so bili debeli ali pa so imeli temno barvo kože. Dojenčki so bili v času nastavitve pod inhalacijsko anestezijo. Raziskava je pokazala, da uporaba svetlobnega valovanja poveča uspešnost VIK za 100 %.

Prednost svetlobnega valovanja je v tem, da omogoča boljšo vidnost ter ocenitev ven, omogoča lažjo tehniko VIK ter daje možnost preverjanja uspešnosti VIK z vidno predstavitvijo (Samantaray, 2007; Payal, Agrawal, Sharma, 2010). Tehnika od izvajalca zahteva veliko mero izkušenj in interpretacije, vendar se je slednje mogoče brez težav priučiti (Mbamalu, Banerjee, 1999).

Na tržišču obstajajo različne naprave, ki uporabljajo svetlobno valovanje za VIK.

Slika 1 prikazuje napravo VeinLite EMS, ki s pomočjo svetlobnega valovanja presvetli tkivo in tako prikaže periferno veno (na sliki opisano s »Find Vein«). Prikazano je tudi, kako se z napravo postopek iskanja periferne vene izvede. Napravo je potrebno najprej pritisniti na kožo blizu periferne vene (na sliki opisano s »Push Down to Close Vein«) ter napravo s kožo vred potegniti navzdol, da se slednja napne (na sliki opisano kot »Pull Back to Stretch Skin«).

Na evropskem tržišču je trenutno možno dobiti dve napravi, ki delujeta po tem principu, in sicer Venoscope II za odrasle ter Neonatal Transilluminator za otroke. Uporabniku omogočata hitro, učinkovito ter preprosto iskanje težko vidnih



Sl. 1. Naprava VeinLite EMS za iskanje perifernega ožilja z svetlobnim valovanjem (Veinlite, 2010).

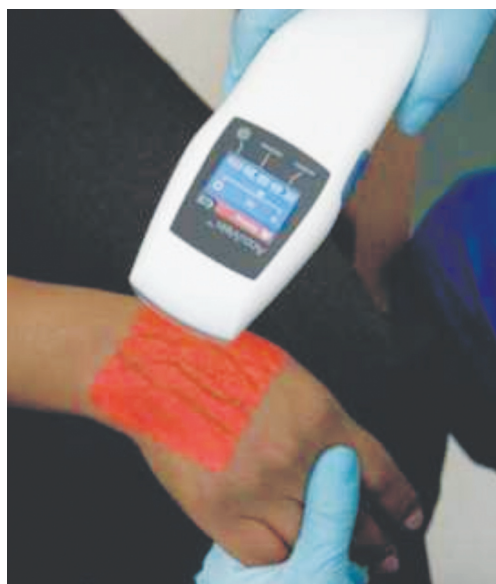perifernih ven in s tem zagotavljata višjo raven zdravstvene obravnave. Uporabnik pridobi pri času, namenjenem VIK, zmanjša število odpadnega materiala ter omogoči varnejši ter za bolnika prijaznejši potek obravnave. Prav tako se zmanjša tudi število ponovnih vbodov in za 100 % poveča uspešnost VIK v prvem poskusu (Venoscope, 2010).

Obstajajo še druge tehnike iskanja perifernega ožilja, in sicer iskanje z infrardečim (IR) ter ultrazvočnim (UZ) valovanjem.

Slika 2 prikazuje napravo AV300. Slednja je letos dobila prestižno zlato priznanje od Medical Design Excellence Awards (MDEA) za revolucionarno orodje, ki pomaga najti periferno vensko ožilje za različne medicinske postopke. AccuVein AV300 je uporaben pri bolnikih z oteženim perifernim venskim dostopom in služi kot dopolnilo obstoječim tehnikam VIK. Deluje po principu IR-valovanja, ki ga absorbira hemoglobin ter tako prikaže okolno tkivo drugače kot periferne vene, kar omogoči lažjo lokalizacijo in vizualizacijo perifernega venskega ožilja (AccuVein, 2010b).

Za olajšano iskanje perifernih ven lahko uporabimo tudi UZ-valovanje ali natančneje vstavljanje venske kanile z UZ-vodenjem (Sl. 3). Slednje postaja vedno bolj popularna, varna ter uporabna tehnika pri bolnikih z oteženim perifernim venskim dostopom (Goldstein, 2006). Določeni avtorji opisujejo, da so pred uporabo UZ-vodenja za VIK pri bolnikih z oteženim perifernim venskim dostopom pogosto vstavljali venski kateter v eno od osrednjih ven ter s tem izpostavili bolnika večji stopnji tveganja za okužbo in druge zaplete (Mahler et al., 2010).

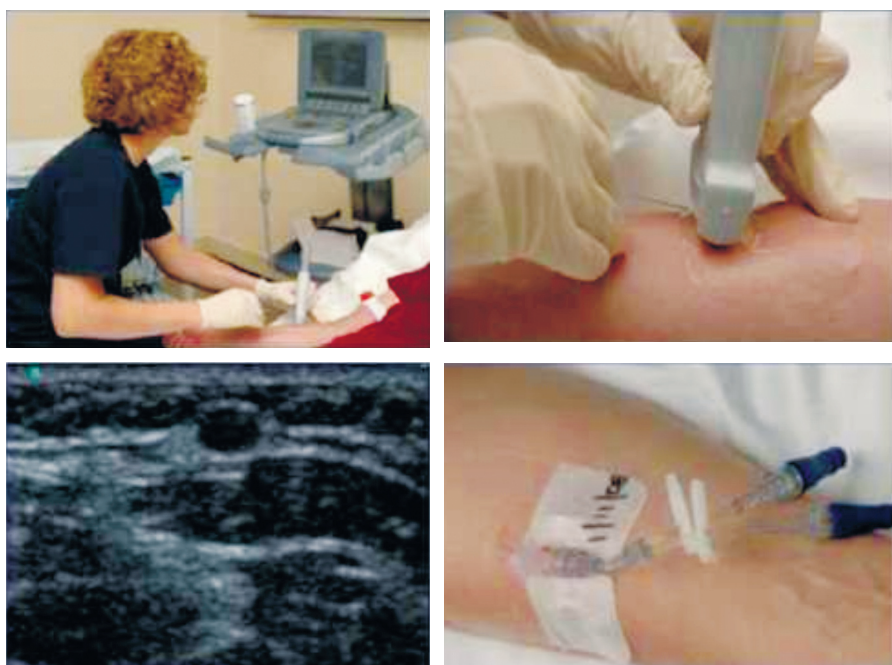Pri bolnikih, pri katerih je i.v. kanila težje vstavljiva, smo do sedaj uporabljali tako imenovani slepi način (Walker, 2009). Primerjava med slepim VIK in VIK z UZ-vodenjem je



Sl. 2. Naprava AV300 za iskanje perifernega ožilja z infrardečim valovanjem (AccuVein, 2010a).

pokazala, da je z UZ-vodenjem VIK hitrejša (78,8 proti 26,8 minut), potrebno je manj ponovnih vbodov (3,6 proti 1,6), bolnikovo zadovoljstvo pa je večje (Bauman, Braude, Crandall, 2009). Costantino s sodelavci (2005) je naredil raziskavo, v kateri je prikazal kar 97% uspešnost VIK z UZ-vodenjem, proti 33% uspešnost slepega VIK.

Podobno je pri dojenčkih, kjer je VIK prav tako težje izvedljivo. Nedavna raziskava v pediatrični bolnišnici v ZDA je pokazala, da se je za vsako uspešno VIK porabilo približno pol ure (33 minut) ter 2,2 vboda. Prvi poskus VIK je bil uspešen pri manj kot polovici (45%), pri več kot tretjini pa VIK ni bilo



Sl. 3. Postopek VIK z UZ-vodenjem (Walker, 2009).

uspešno niti po drugem poskusu. Pri 5 % primerov VIK sploh niso uspeli izvesti (Kuensting et al., 2009). Raziskava pri otrocih iz urgentnega pediatričnega oddelka v ZDA je pokazala, da če medicinske sestre za VIK uporabljajo UZ, potrebujejo manj časa, manj poskusov in manj ponovnih nastavitvev kot jih je potrebnih pri klasičnem VIK (Doniger et al., 2009).

Za to obliko VIK poleg običajnih pripomočkov potrebujemo še UZ-aparat, UZ-sondo in UZ-gel. Za uspešno in pravilno uporabo moramo dobro poznati anatomijo človeškega telesa, odčitavanje UZ-slike in pravilno uporabo UZ-aparata. UZ-aparat prikazuje dvodimenzionalno sliko, ki omogoča »živo sliko« periferne venske ožilja. UZ-sondo ter UZ-gel lahko zaščitimo s sterilno plastično vrečko, da zagotovimo aseptično tehniko dela. Naloga UZ-gela je, da UZ-valovanju omogoči prehajanje skozi tkivo ter tako UZ-sondi omogoči prikaz UZ-slike.

Začetek postopka VIK poteka enako kot pri klasičnem načinu vstavljanja kanile. Nato sledi priprava materiala ter mesta VIK. Pred vstavljanjem kanile izvajalec z nedominantno roko drži UZ-sondo ter poišče zeleno mesto VIK. Vena se loči od arterije v tem, da je ob pritisku z UZ-sondo stisljiva, arterija pa ne. Prav tako si izvajalec lahko pomaga z Dopplerjevo funkcijo na UZ-aparatu, kjer veno od arterije loči po tem, da se slednja na UZ-zaslону prikaže z rdečo barvo. Nato sledi VIK, kjer se na UZ-zaslону opazuje prehod i.v. kanile skozi tkivo do tarčne vene, poseg se nadaljuje po klasičnem načinu VIK.

Rezultati so pokazali, da je VIK z UZ-vodenjem zanesljiva tehnika pri bolnikih z oteženim perifernim venskim dostopom (Walker, 2009) ter da se redno uporablja v različnih zdravstvenih ustanovah po Evropi in ZDA.

Zaključek

Pri VIK mora medicinska sestra biti pozorna na več stvari. Na prvo mesto je potrebno vedno postaviti zadovoljstvo bolnika. Potrebno se je zavedati, da neuspešno, večkrat zaporedno VIK pri bolniku povzroča določeno stopnjo strahu, bolečine ter znosnega trpljenja (Kuensting, et al., 2009). V različnih raziskavah se je pokazalo, da se bolnikovo zadovoljstvo poveča, če v bolnišničnem okolju pri VIK uporabljajo novosti. Pomembno vlogo pri VIK imajo tudi delovni pogoji medicinskih sester. Vsak si želi imeti orodje, ki mu omogoči, da bo delo opravil hitreje ter uspešno. Slednje lahko prenesemo v zdravstveno nego ter rečemo: če medicinski sestri pri VIK omogočimo novosti, lahko s tem povečamo uspešnost ter produktivnost, omogočimo boljše delovne pogoje ter povečamo bolnikovo zadovoljstvo.

Pomembna je tudi ekonomska plat VIK. Hadaway (2005) navaja, da se za eno VIK porabi 32 dolarjev (približno 23 evrov). Pri večkratnem VIK se porabi več denarja, več časa ter več materiala. Zmanjša se tudi bolnikovo zadovoljstvo. Cene pripomočkov se gibljejo od 300 dolarjev (VeinLite EMS) do 4500 dolarjev (AccuVein AV300) ter nad 15000 dolarjev za UZ-napravo (SonoSite NanoMaxx). Na podlagi podatkov tujih raziskav lahko pridemo do zaključka, da zdravstvene ustanove porabijo več denarja za VIK na klasičen način, kot če bi pri VIK uporabljale v prispevku predstavljene novosti. Slednjega v Sloveniji ne moremo dokazati, ker nimamo ustreznih podatkov, na osnovi katerih bi to potrdili ali ovrgli.

Novosti na tem področju prihajajo v klinično prakso dokaj počasi, vendar lahko kmalu pričakujemo njihovo večjo uporabnost tudi pri nas.

Literatura

1. AccuVein AV300. 2010a. Dostopno na: <http://www.neoscience.de/news2.html> (28. 9. 2010).
2. AccuVein LLC. AV300. 2010b. Dostopno na: <http://www.accuvein.com/> (28. 9. 2010).
3. Aponte H, Acosta S, Rigamonti D, Sylvia B, Austin P, Samolitis TM. The use of ultrasound for placement of intravenous catheters. *AANA J.* 2007;75(3):212–6.
4. Bauman M, Braude D, Crandall C. Ultrasound-guidance vs. standard technique in difficult vascular access patients by ED technicians. *Am J Emerg Med.* 2009;27(2):135–40.
5. Brannam L, Blaivas M, Lyon M, Flake M. Emergency nurses utilization of ultrasound guidance for placement of peripheral intravenous lines in difficult-access patients. *Acad Emerg Med.* 2004;11(12):1361–3.
6. Costantino GT, Parikh KA, Satz AW, Fojtik PJ. Ultrasonography-guided peripheral intravenous access versus traditional approaches in patients with difficult intravenous access. *Ann Emerg Med.* 2005;46(5):456–61.
7. Doniger SJ, Ishimine P, Fox JC, Kanegaye JT. Randomized controlled trial of ultrasound-guided peripheral intravenous catheter placement versus traditional techniques in difficult-access pediatric patients. *Pediatr Emerg Care.* 2009;25(3):154–9.
8. Goldstein RJ. Ultrasound-guided peripheral venous access. *Isr J Emerg Med.* 2006;6(4):46–52.
9. Gallieni M, Pittiruti M, Biffi R. Vascular access in oncology patients. *CA Cancer J Clin.* 2008;58(6):323–46.
10. Hadaway L. A new imaging technology to improve peripheral access success. 2005. Dostopno na: <http://www.genteramed.com/pdf/hadaway.pdf> (9. 12. 2010)
11. Ivanuša A, Železnik D. Standardi aktivnosti zdravstvene nege (2. izd.). Maribor: Fakulteta za zdravstvene vede; 2008.
12. Kuensting LL, DeBoer S, Holleran R, Shultz BL, Steinmann RA, Venella J. Difficult venous access in children: taking control. *J Emerg Nurs.* 2009;35(5):419–24.
13. Lenhardt R, Seybold T, Kimberger O, Stoiser B, Sessler DI. Local warming and insertion of peripheral venous cannulas: single blinded prospective randomised controlled trial and single blinded randomised crossover trial. *BMJ.* 2002;325(7361):409–10.
14. Mahler AS, Wang H, Lester C, Conrad AS. Ultrasound-guided peripheral intravenous access in the emergency department using a modified seldinger technique. *J Emerg Med.* 2010;39(3):325–9.
15. Mbamalu D, Banerjee A. Methods of obtaining peripheral venous access in difficult situations. *Postgrad Med J.* 1999;75(886):459–62.
16. Payal SY, Agrawal S, Sharma PJ. Use of transillumination technique for venous cannulation in paediatric patients under anaesthesia. *Singapore Med J.* 2010;51(5):449.
17. Roberge JR. Venodilatation techniques to enhance venepuncture and intravenous cannulation. *J Emerg Med.* 2004;27(1):69–73.
18. Samantaray A. Intravenous access: a different approach. *J India Assoc Pediatr Sur.* 2007;12:163.
19. Stoker R. Innovation in vascular access: accidental needlestick injuries decreased via the utilization of the VeinViewer. *Manag Infect Control.* 2008: 14–22. Dostopno na: <http://www.isips.org/reports/Articles/mic0508r14.pdf> (10. 12. 2010):
20. Veinlite transillumination imaging of superficial veins - simply the best vein imaging system anywhere for sclerotherapy, venous access and assisting with intravenous therapy. 2010. Dostopno na: <http://www.veinlite.com/image.html> (28. 9. 2010).
21. Venoscope. 2010. Dostopno na: <https://www.venoscope.com/store/storefront.php> (28. 9. 2010).
22. Walker E. Piloting a nurse-led ultrasound cannulation scheme. *Br J Nurs.* 2009;18(14):854–9.

Nino Fijačko, dipl. zn.
e-naslov: fijacko.nino@gmail.com