Ortopedija prve življenjske dobe

Prof. dr. Bogdan Brecelj

4. Anomalije v razvoju otrokove drže

S tem poglavjem stopamo v prvo leto otrokovega življenja, v dobo prvih 12 mesecev njegovega telesnega in duševnega razvoja. Do nedavna smo nekaterim vsakdanjim in splošno znanim pojavom, ki jih v tej dobi srečujemo, posvečali le malo pažnje, še manj pa smo si poskušali raztolmačiti njihov pravi pomen in njihovo morebitno vzročno zvezo s številnimi obolenji, katerih prve znake opazimo mnogo kasneje, neredko šele v zreli življenjski dobi.

Za primer naj navedemo večini dobro poznane in v današnjem času čedalje številnejše pojave bolečin v križu, ishiasa, deformacij hrbtenice, ploskih nog ipd. Za ta in mnoga druga bolezenska stanja je nekdanja medicina iskala vzroke tako rekoč na kraju samem ali v neposredni okolici, vsekakor pa v organu samem, ki je bil prizadet. Le malo se je pri tem pomislilo na številne vezi, ki spajajo prizadeti organ z ostalim organizmom in ga povezujejo v organsko celoto. Z druge strani je tako gledanje privedlo do kaj preprostih zaključkov v pogledu etiologije omenjenih bolezenskih stanj, ki so jih smatrali povečini za posledico revme, slabe drže, stoječega poklica, nepravilne obutve in podobno.

Danes bi se s tako enostransko razlago komaj še mogli zadovoljiti, čeprav vemo, da zastareli nazori še niso povsem odpravljeni in da v vsakdanji praksi še vedno zavirajo enotna in na novih dognanjih sloneča prizadevanja sodobne medicine.

Človekova pokončna drža kot rezultat postopnega, milijone let trajajočega razvoja, je postala znova torišče široko zastavljenega in sistematičnega raziskovanja — tokrat z vidika klinične patologije.

Naraščajoče število obolenj lokomotornega aparata je že pred dobrim desetletjem usmerilo pozornost ortopedov na vprašanja naše drže nasploh, posebej pa še na vprašanja, v kateri dobi in pod kakšnimi pogoji nastajajo prve nepravilnosti, spočetka neznatne in komaj opazne, ki se pa kasneje iz prvotnih funkcionalnih anomalij utegnejo razviti v prave deformacije.

Sistematične klinične in rentgenološke preiskave ter meritve so kmalu pokazale, da moramo iskati izvor raznovrstnih anomalij že v rani otroški dobi, v dobi najhitrejše rasti človekovega organizma. Sodobna ortopedija je spričo tega pričela pazljiveje spremljati otrokov telesni razvoj prav v prvem letu starosti in bolj kritično analizirati številne momente, ki utegnejo tako ali drugače vplivati na razvoj otrokove drže.

Med pomembne rezultate, ki jih je prinesel dosedanji študij otrokove drže, štejemo ugotovitev, da se vsak tudi najmanjši odklon od norme, kjer koli se pač pojavi, prej ali slej pokaže na celotnem lokomotornem aparatu, ki je organsko povezana in nedeljiva enota. Ta ugotovitev je v očitnem nasprotju s tem, kar je doslej veljalo v simptomatiki vobče in kar je slonelo na postavki, da izvirajo vsakokratni bolezenski znaki iz neke določene motnje lokalnega značaja. V naših nadaljnjih izvajanjih bomo spoznali, da je motenj, ki bi imele samo lokalni značaj, prav malo in da je njihov pomen praviloma mnogo daljnosežnejši, kot smo mislili in kar nam bo na prepričljiv način objasnila vrsta pojavov, ki jih bomo obravnavali v zvezi z razvojem drže.

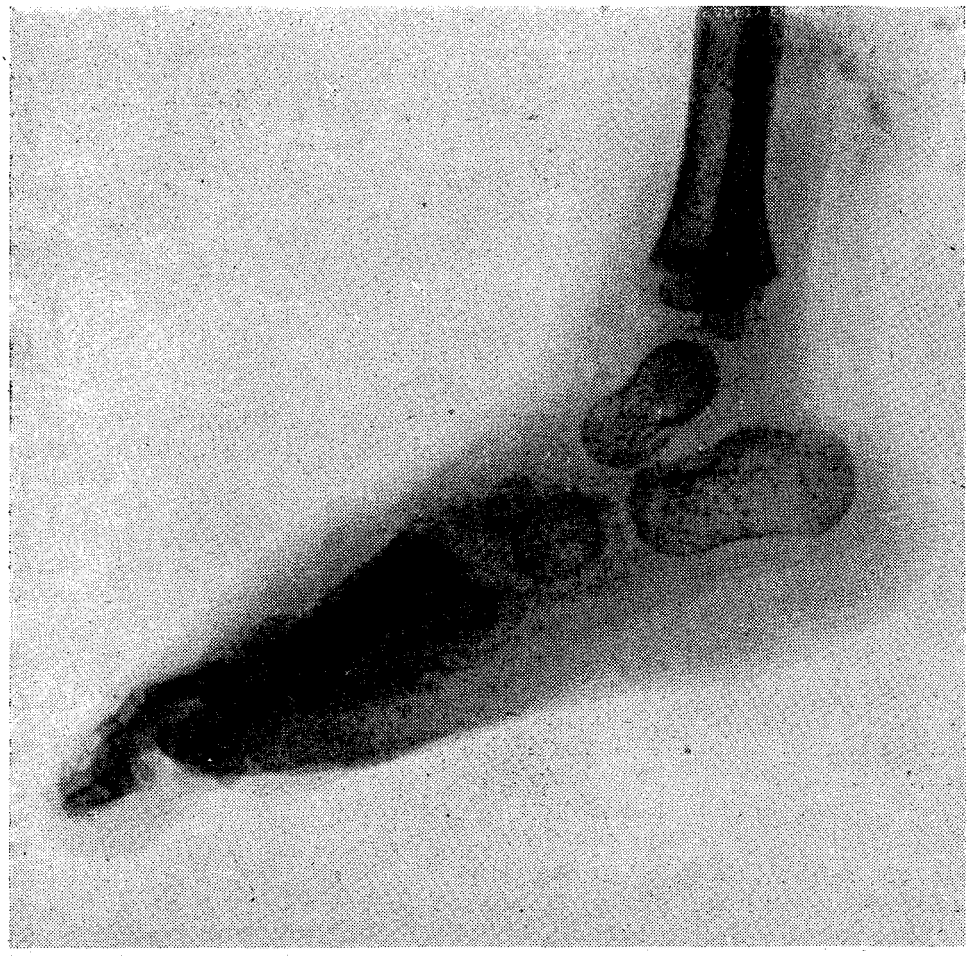

Rentgenogram stopala pri leto dni starem otroku. Vidna so koščena jedra skočnice (talus), petnice (calcaneus) in kosti v nartu, vendar je pretežni del skeleta še hrustančast

Med temi so pač na prvem mestu spremembe v zgradnji in motnje v funkciji stopala in posameznih njegovih delov. Šele novejša opazovanja so pokazala, kolikega pomena so n. pr. sploščenja stopalnih lokov ne le za statiko prizadetega stopala in nekaterih bližnjih sklepov, marveč za vso ekstremiteto in celo za trup. Stopalo nikakor ni le vznožje nosilnega stebra, marveč temeljni člen in sprožilna vzmet naše drže v celoti.

Stopalo zdravega novorojenčka je ob rojstvu sicer v anatomskem pogledu dograjeno, vendar je še podobno plastični masi, ki more privzeti tako ali drugačno obliko, kakršno ji bo pač določila funkcija, t. j. raba organa. Pogled na rentgenogram otroškega stopala nam jasno pokaže, da so kosti konec prvega leta starosti povečini še hrustančaste in zategadelj mehke. Spričo tega je razumljivo, kolikega pomena je v tej rani dobi pravilna in neovirana

funkcija, kajti vsakdanja raba in še posebej kasnejša obremenitev bosta prvenstveno usmerjali nadaljnjo rast in določili končno obliko stopala. Nikakega dvoma ni, da imajo številne nepravilnosti v strukturi in motnje v funkciji stopala, ki se pojavljajo v poznejših letih, svoj izvor v rani mladosti in da so posledica neopaženih in nekorigiranih, često neznatnih pričetnih okvar.

Čeprav je otroško stopalo ob rojstvu anatomsko dograjeno — vendar še ni dovolj krepko in ne čvrsto, da bi moglo nositi težo telesa. Za to svojo bodočo in glavno funkcijo se mora šele pripraviti, in to v prvih mesecih po rojstvu z intenzivnim gibanjem stopala, prstov in vse ekstremitete, kasneje pa z dviganjem od tal na kolena in komolce, s plazenjem in podobno. Svobodno gibanje je v tej periodi nujna, fiziološka potreba mladega organizma in edina garancija, da se bo skelet razvijal pravilno, mišice in vezi pa istočasno jačile.

Otrok shodi običajno med 10. in 12. mesecem starosti in videli smo, da so v tej dobi stopalne kosti le deloma zavapnele, pri nekaterih pa se pojavijo koščena jedra šele nekaj let kasneje. Tudi ostala tkiva stopala so še nežna, mišičje še ni dovolj jako in vezi ne dovolj čvrste, da bi držale skelet stopala v nepopustljivi medsebojni zvezi. Skratka v času, ko se otrok prične spontano dvigati od tal in postavljati na noge, so njegova stopala še labilna in neodporna in mnogotere sile, ki pri hoji in stoji delujejo nanj, utegnejo v različnih statičnih pogojih pravilno ali kvarno usmerjati njihovo rast.

Naša poglavitna naloga je, budno spremljati to fazo razvoja, da ne bi spregledali motenj in nepravilnosti, ki često postanejo manifestne šele z obremenitvijo ekstremitete. Videli bomo, da lahko s pravočasno korekcijo neznatne funkcionalne anomalije preprečimo kasnejšo nepopravljivo strukturno deformacijo. Znano je namreč, da preprečevanje ni le boljše od zdravljenja, marveč tudi mnogo lažje in enostavnejše.

Po teh ugotovitvah bo tem bolj razumljivo, zakaj se sodobna nega tako odločno bori proti stari ukoreninjeni navadi povijanja novorojenčkov v trdne, negibne snope, kar preprečuje otroku edino muskularno aktivnost, ki je pri njem možna v tej rani dobi. Na srečo je otrokovo mišičje po navadi jačje od materinih povojev, otrok se kaj hitro izmota iz njih in je — v obup matere, a v svojo veliko korist — »stalno razbrcan«.

Nič manj škodljivo od povijanja v prvih mesecih ni prezgodnje postavljanje otroka na noge v poznejših mesecih. Če je prvo posledica nepoučenosti, je drugo mimo tega tudi plod neučakanosti in podobnih lastnosti staršev — seveda na račun in v škodo otrokovih nerazvitih stopal in ekstremitet, ki tej vsekakor prerani ambiciji roditeljev še niso kos. Diskusijo o tem, kdaj naj otrok shodi, bi najpametneje in enkrat za vselej zaključili s tem, da prepustimo odločitev otroku samemu, ki se bo pričel spontano dvigati od tal takrat, ko mu bo moč ekstremitet to dovoljevala. Zato ni in tudi ne more biti nekega določenega termina in individualne razlike bodo vselej odvisne od mnogoterih faktorjev, kot n. pr. splošnega zdravstvenega stanja, prestanih bolezni, stopnje razvitosti, telesne teže in podobno.

Leto dni in več potrebuje otrok, da se mu razvije občutek ravnotežja do tiste stopnje, ki mu omogoča samostojno lokomocijo. Kljub temu je od kraja

ta občutek še zelo rudimentaren, ravnotežje je labilno in otrok si instinktivno zagotovi širšo oporno ploskev s tem, da postavlja nogi široko narazen. Od tod značilna drža otrokova pri razkoračni stoji, kakršno vidimo na sliki.

Podrobnejše analize pa so pokazale, da taka stoja bistveno spreminja statiko samega stopala, pa tudi ekstremitet in trupa ter da istočasno premakne

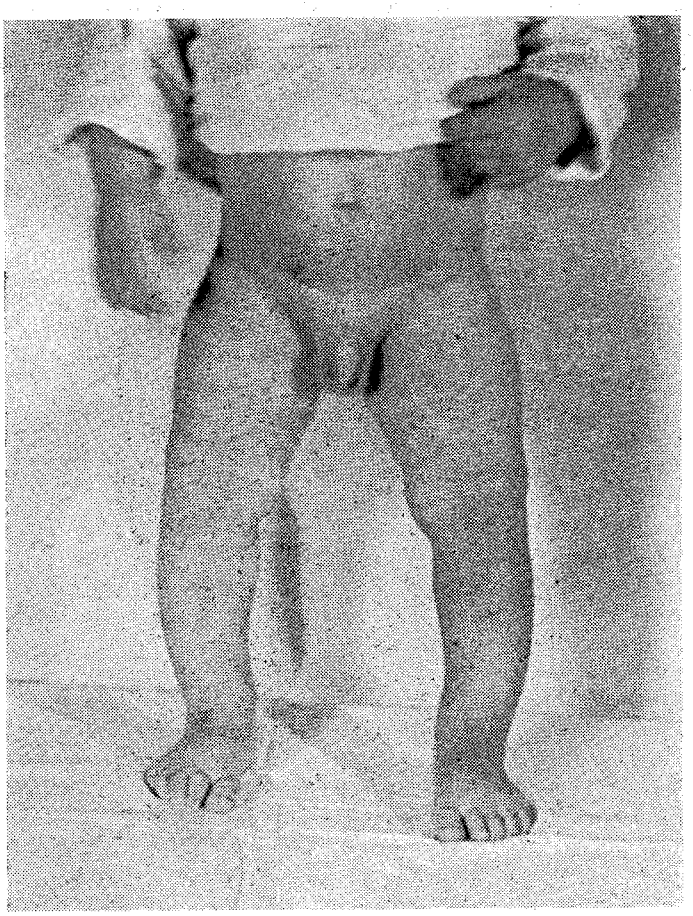

Leto dni star, normalno razvit otrok stoji razkoračen zaradi pomanjkanja ravnotežja. Stopali sta rahlo zvrnjeni navznoter in stopalna loka nekoliko sploščena — kar je posledica prekomerne obremenitve notranjih polovic. To stanje je prehodnega značaja in se spontano popravi, kakor hitro otrok dobi ravnotežje

prijemališče težiščnice s prvotnega položaja proti mediani črti. Posledica tega je dvojna: na notranjo polovico stopala se prenaša večji del telesne teže in stopalo se prične zvračati navznoter in navzdol (pronacija). Po drugi strani prično zaradi preobremenitve popuščati vezi notranjega, vzdolžnega stopalnega loka, ki se prične postopoma ploščiti. Vse kaže, kot da grozi popolno zrušenje arhitektonske zgradbe otrokovega stopala že po prvih poizkusih obremenitve.

Pojav, ki smo ga pravkar opisali, je v bistvu le prehodnega značaja. Občutek ravnotežja se prične v tej dobi hitreje vzpostavljati in izpopolnjevati in vzporedno z njim popravlja in izboljšuje otrok svojo pokončno držo. Stopali se pri stoji čedalje bolj približujeta, prijemališče težiščnice se prične pomikati nazaj proti prvotnemu mestu in s tem popušča prekomerna obremenitev notranje polovice stopala. Kakor hitro odpade nepravilna obremenitev in se vzpostavi normalno statično stanje, se zvrnjeni notranji rob stopala zopet dvigne od tal in stopalni lok se ponovno usloči. Ob takih pogojih se stopalo kaj hitro opomore od pravkar opisanega stanja začasne insuficientnosti. Kmalu



14-mesečni otrok z nekorigirano deformacijo obeh stopal — še ne more stati brez opore. Deformacija obeh stopal se kaže na celotni otrokovi drži

bomo opazili, da pričenja otrok stopati tudi po prstih, fiziološko odvijati pri hoji stopalo od tal in pri tem pridobivati gibčnost in prožnost.

Spoznali smo nekatere fiziološke pojave iz prve razvojne faze otrokove drže, iz dobe, ko se pričenja postavljati na noge in tvegati prve korake, in si s tem pridobili potrebno osnovo za razumevanje patoloških stanj, ki jih bomo obravnavali v prihodnjih poglavjih. S tega vidika ne bo težko pravilno tolmačiti gornjo sliko, ki predstavlja otroka z nekorigirano deformacijo obeh stopal ter posledicami tega stanja, ki so vidne na celotni otrokovi drži — sliko, ki jo prikazujemo kot dokaz dosedanjih ugotovitev in kot uvod v naša nadaljnja opazovanja.