Ortopedija prve življenjske dobe

Prof. dr. Bogdan Brecelj

(Nadaljevanje)

5. O deformacijah otrokovega skeleta

V poglavjih o anomalijah v razvoju otrokove drže smo se seznanili z najpogostnejšimi odkloni od tega, kar smatramo za »normo«. Predvsem pa smo spoznali tiste zunanje faktorje otrokovega okolja, ki jim danes pripisujemo poseben pomen in ki so dejanski vzrok nastajanju omenjenih anomalij. Osnovna značilnost in skupna lastnost teh anomalnih stanj pa je v tem, da so funkcionalnega značaja in da jih otrok lahko korigira z lastnimi močmi, skratka, da so bodisi aktivno bodisi pasivno popravljiva. Njihova nadaljnja značilnost je tudi v tem, da so take anomalije le redkokdaj omejene na posamezne ude ali dele telesa, marveč je praviloma prizadeta celotna otrokova drža.

Tako smo videli, da se na videz neznatne statične motnje na spodnjih okončinah, n. pr. na stopalih, na kolenih ali na kolkih, prenašajo po trupu navzgor, v prvi vrsti na medenico in hrbtenico. Tod se kažejo v obliki povečanega ali zmanjšanega inklinacijskega kota in pojačenih ali sploščenih fizioloških krivin, kar seveda posredno vpliva tudi na otrokovo držo. Čeprav smo ugotovili funkcionalni značaj tovrstnih anomalij in vemo, da je njihova popravljivost prav v tem, da je ostal otrokov skelet po obliki in zgradbi neprizadet, pa nas izkušnje uče, da utegnejo statične motnje in anomalije v drži, če jih ne odpravimo v pravem času, zavirati ali drugače spreminjati rast skeleta in tako privesti do njegovih deformacij.

O deformacijah otrokovega skeleta govorimo tedaj, ko gre za spremembo v formi in strukturi posameznih kosti, ki otroku seveda v jačji in očitnejši meri kazijo zunanjost kakor katerakoli od prej naštetih statičnih ali funkcionalnih anomalij. Od njih namreč se razlikuje tudi v tem, da jih ne moremo korigirati ne aktivno in ne pasivno. Videli bomo, da take deformacije prav v prvi življenjski dobi niso redek pojav in je njihove vzroke iskati v prirojenih okvarah, v obolenjih in v poškodbah otrokovega skeleta. Od velikega števila danes poznanih prirojenih in pridobljenih deformacij skeleta nas bodo v tem poglavju zanimale seveda le tiste, ki jih najpogosteje srečujemo v vsakdanji praksi in pri katerih se nehote vprašujemo, ali so dejansko neizbežna posledica določenega obolenja in ali so že od samega početka nepopravljive.

Eno teh vprašanj nam odpira sl. št. 1. Tu vidimo tipično deformacijo spodnjih okončin pri 10-letnem dečku, ki jo že poznamo pod imenom genua valga. Iz anamneze izvemo, da se otrok ni rodil z deformacijo kolen in da tudi kasneje ni prebolel niti rahitisa niti kakega drugega hujšega obolenja. Vzrok današnje »nepopravljive« deformacije je torej iskati drugje in ne bo ga nam težko odkriti, če se spomnimo na poglavje o statičnih motnjah. Očitno je, da gre v našem primeru za takšno statično motnjo iz prvih let otrokove lokomocije, ki bi se bila ob pravilni negi in ustreznih preventivnih ukrepih spontano popravila najkasneje do 5. leta starosti, a je bila zanemarjena in se je z leti razvila v pravo deformacijo. Na rentgenski sliki lahko ugotovimo, kako daleč je že napredovala deformacija koščenih delov ne le na kolenskih, marveč tudi

na skočnih sklepih, pa tudi z golim očesom lahko presodimo, da gre za hujšo okvaro skeleta. Iz funkcionalne anomalije se je razvila strukturna deformacija.

Deformacijo take stopnje in v tej starosti bi seveda zaman poskušali popraviti s še tako intenzivnimi vajami, redresijami, korektivnimi mavčevimi zavoji ipd. Za vse te metode zdravljenja je rok že davno pretekel in edina možnost je še operacija. Pa tudi v operacijo starši težko privolijo in le preradi zavlačujejo, tako da se prvi zamudi pridruži še druga. Ni namreč vseeno, kdaj tako deformacijo operativno popravimo in kdaj normaliziramo osišča prizadetih

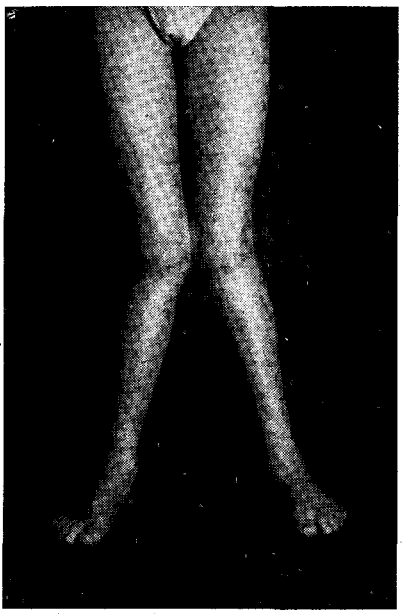

Sl. 1. Genua valga pri 10-letnem dečku: primer skeletne deformacije, nastale zaradi zanemarjenih statičnih motenj iz prvih let lokomocije

sklepov. Z operacijo nimamo le namena, da odpravimo na zunaj vidno deformacijo, marveč hočemo predvsem uravnovesiti obremenitev sklepovnih površin in kostem ustvariti pogoje za normalno rast na mestih, koder je zastala. Čim daljšo dobo rasti ima otrok še pred seboj, tem boljši so operativni uspehi.

Strukturne deformacije dolgih kosti pa so lahko tudi posledica poškodb (slabo zarasli prelomi), vnetij kostnega mozga (osteomyelitis) in rahitisa. Rahitične deformacije skeleta, ki so bile še do nedavna najpogostnejši vzrok krivih nog (crura vara, genua vara), so danes po zaslugi široko izvedene profilakse čedalje redkejši pojav in so le malokdaj potrebne operativne intervencije. Zanje velja načeloma isto pravilo kot pri prej omenjenih deformacijah: deformacije, ki nam jih s konservativnimi ukrepi ni uspelo korigirati in jih otrok prinese

s seboj v 4. ali 5. leto starosti, je nujno potrebno operirati. Tudi v teh primerih je poglavitni razlog za čimprejšnjo korekcijo deformacije nevarnost, da se sosednji sklepi zaradi nepravilne obremenitve v svojem nadaljnjem razvoju deformirajo.

Med najhujše deformacije skeleta sodijo pač deformacije hrbtenice. Govorimo o kifozah in skoliozah, neredko pa srečujemo kombinacije obeh, tako imenovane kifoskolioze. Kakor deformacije skeleta so tudi deformacije hrbtenice lahko prirojene ali pridobljene, le z morebitno razliko, da je prvih razmeroma malo in da je naša pažnja usmerjena prevdsem v druge. Na nekaj primerih si bomo skušali predočiti mehanizem njihovega nastanka in se vprašati po vzrokih, kjer so nam ti poznani.

Kifozo smo omenili že pri opisovanju fizioloških krivin hrbetnice in vemo, da se le-ta spreminja, ko se veča ali manjša inklinacijski kot medenice. Dokler je hrbtenica normalno gibljiva in dokler lahko sledi spremembam inklinacijskega kota medenice, pomeni povečana ali zmanjšana kifoza funkcionalno anomalijo prehodnega značaja. Takšno anomalijo otrok lahko popravi, z drugimi besedami: otrok z lastnim mišičjem hrbtenico izravna, kadarkoli bi ga na to opozorili. Vsi že iz lastnih izkušenj vemo, da nas n. pr. dolgotrajna stoja, pa tudi sedenje utruja in da je treba zavestnega napora hrbtnih mišic, če se hočemo zravnati. Tudi otroka utruja dolgotrajno sedenje, še posebej pa ga utruja sedenje na ravni podlagi s popolnoma iztegnjenimi koleni. Spočetka je otrokov hrbet raven, sčasoma pa se vse bolj upogiba naprej in ostane končno v sključenem položaju, takšnem, kot mu ga še dopušča skelet hrbtenice, ne da bi mu bilo treba pri tem količkaj naprezati hrbtno mišičevje. Razumljivo je, da je hrbtenica v takem položaju neenakomerno obremenjena: vsa teža glave in trupa sloni na sprednjih delih posameznih vretenc in medvretenčnih plošč. Če je pritisk na ta mesta le predolgotrajen, se pravi, če otrok pretežni del dneva presedi, pričnejo sprednje polovice vretenčnih teles v rasti zaostajati, medtem ko se zadnje polovice razvijajo normalno. Vretenca dobivajo, gledano od strani, klinasto obliko in končno v tej obliki tudi zakostenijo.

Pravkar opisani pojav nam odkriva, da k i f o z a n a s t a j a k o t s t r u k t u r n a d e f o r m a c i j a, katere pričetki segajo v prvo leto otrokovega življenja, in da je na zunaj docela podobna »okroglemu hrbtu«, ki smo ga spoznali kot anomalijo drže brez deformacij posameznih vretenc. V nejasnih primerih nam pokaže, ali imamo pred seboj funkcionalno anomalijo ali strukturno deformacijo, rentgenogram hrbtenice, ki jo slikamo od strani. Rentgenska slika je potrebna seveda tudi v primerih, ko posumimo na rahitis, pri katerem je klinasta deformacija vretenc posledica motene osifikacije. V takih primerih govorimo o r a h i t i č n i k i f o z i. Kakor prej imenovana je tudi rahitična kifoza strukturna deformacija. Njuna skupna značilnost je v tem, da obsegata i torakalni i lumbalni segment otrokove hrbtenice.

Kakor hitro posumimo, da otrokova slaba drža ni le posledica utrujenega mišičja in da utegne biti znak pričetne strukturne kifoze, nam je za ugotovitev stanja potreben rentgenogram. Po rentgenskem izvidu pa se bo zdravnik dokončno odločil za način zdravljenja. Medtem ko se slabe drže zdravijo ambulantno s predpisanimi ortopedskimi vajami, spadajo strukturne deformacije v specialistično zdravljenje: potrebno je ležanje in razbremenitev hrbtenice v tzv. reklinacijski mavčevi posteljici in istočasno vežbanje določenih mišičnih skupin pod kontrolo fizioterapevta.

Kifotične deformacije hrbtenice pa nastajajo tudi na druge načine, tako n. pr. po prelomih ali po vnetjih, med katerimi je na prvem mestu omeniti tuberkulozo. Tuberkulozni spondilitis spada med najpogostnejše forme otroške kostne in sklepne tuberkuloze, katere posledica je tuberkulozni gibus, kot ga vidimo na sl. 4; neredko pa destruirana vretenca pretisnejo hrbtni mozeg in povzročijo delno ali popolno ohromitev. Po obliki se tuberkulozni gibus razlikuje od strukturnih kifoz v tem, da zajema manjši aereal hrbtenice in ustvarja na njej ostrokotno izboklino. Tuberkulozno vnetje se po navadi prične v enem izmed vretenčnih teles, od koder se širi v soseščino in neredko napade še sosedni dve. Destruirana vretenca se zrušijo in končno spojijo v brezoblično maso, v kateri niti kontur nekdanjih vretenčnih teles ni mogoče več razbrati.

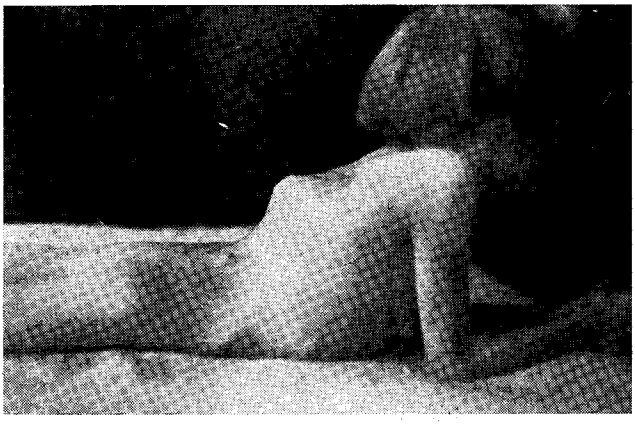

Sl. 4. Tuberkulozni gibus pri 10-letnem otroku

Odveč bi bilo poudariti, da je taka deformacija nepopravljiva in da je pečat, ki ga bo nosil bolnik vse svoje življenje. Odgovoriti pa moramo na vprašanje, ali je tuberkulozni gibus nujna in neizbežna posledica tuberkuloznega vnetja hrbtenice, zrušenje enega ali več vretenc pa v vsakem posameznem primeru res neizbežen spremljevalni pojav specifičnega procesa.

V dobi, ko je še veljal tuberkulozni gibus za pričetni simpton in je šele na zunaj vidna deformacija opozorila na specifično vnetje otrokove hrbtenice, smo bili primorani na gornje vprašanje pritrditi. Razvoj medicinske znanosti in še posebej izpopolnitev diagnostičnih metod sta pa nekdanja gledanja bistveno spremenila. Sicer še nimamo v rokah sredstev, s katerimi bi mogli preprečiti tuberkulozni infekt sam, in tudi ne poznamo načinov, kako bi tuberkuloznim bacilom onemogočili vdor v kosti in sklepe. Poznamo pa metodo rentgenskega slikanja v raznih plasteh in prerezih, s pomočjo katere odkrivamo tuberkulozna kostna žarišča v prvih pričetkih njihovega razvoja. Danes lahko torej pričnemo z zdravljenjem tuberkuloznih žarišč, še preden pride do destrukcije kostnega tkiva in še preden je deformacija v obliki gibusa na zunaj vidna. Pravočasna diagnoza in ustrezno zdravljenje bistveno spreminjata razvoj tuberkuloznega procesa in gibus nikakor ni več neizbežna posledica otroškega spondilitisa.

Preostaja nam le še, da spregovorimo še o skoliozah kot svojevrstnih strukturnih deformacijah hrbtenice posebne vrste. Nekoč so med skolioze prištevali tudi lateralne deviacije hrbtenice bodisi kompenzatornega bodisi funkcionalnega značaja, o katerih smo govorili že v prejšnjem odstavku. Ker pa so tovrstni odkloni od norme več ali manj prehodni, popravljivi in brez kakih sprememb na skeletu, jih danes prištevamo med anomalije drže. Izraz »skolioza« označuje tisto strukturno deformacijo hrbtenice, ki poleg krivine v levo ali desno kaže še spremenjeno formo in strukturo posameznih vretenc, obenem pa bolj ali manj izraženo torzijo prizadetega segmenta. O skoliozah

Sl. 2. Kombinacija kifoze in skolioze pri enoletnem otroku — prirojenega izvora. (Kyphoscoliosis cong.)

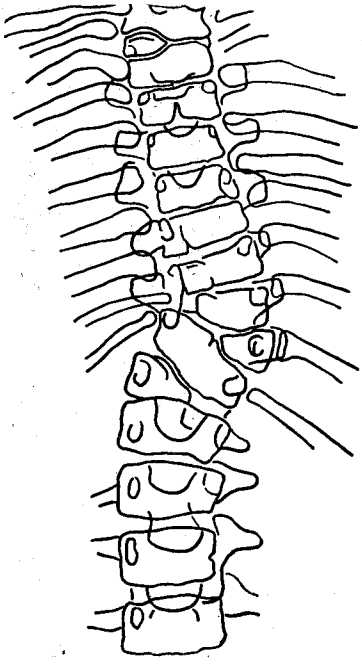

Sl. 3. Skica po rentgenogramu: prirojena skolioza zaradi številnih defektno razvitih vretenc (Haemivertebrae)

v pravem smislu besede govorimo torej tedaj in samo tedaj, ko lahko ugotovimo navedene tri značilne simptome.

Kakor druge strukturne deformacije hrbtenice so tudi skolioze lahko prirojene ali pridobljene. Prirojeno skoliozo, kombinirano s kifozo, nam kaže sl. št. 2, na rentgenogramu (sl. št. 3) pa vidimo defektna vretenca (haemivertebrae) in številne druge spremembe na skeletu, ki nas docela upravičujejo, da takšno skoliozo prištevamo med strukturne deformacije hrbtenice. Prirojenih skolioz je relativno malo, diagnoza navadno ni težavna, ker so krivine hrbtenice že pri novorojenčku na zunaj vidne. Zdravljenje spada v roke specialista ortopeda in je prvenstveno usmerjeno v to, da prepreči sekundarne deformacije, ki se sicer neizbežno pridružijo primarnim in nepopravljivim defektom skeleta.

Pridobljene skolioze nastajajo lahko na podobne načine, kot smo videli pri kifozah. V teoretičnem smislu pa skoliozo lahko povzročijo tako travma (zlom posameznih vretenc) kot vnetje (tuberkuloza) ali rahitis. Vendar nas izkušnja uči, da so tovrstne skolioze relativno redek pojav. Skolioza, ki jo imamo običajno v mislih, ko govorimo o lateralni deformaciji hrbtenice, je habitualna ali genuina skolioza. Značilna je po tem, da ji še danes ne vemo vzroka, in pa po tem, da zanjo še ne poznamo načinov, kako bi jo preprečili, niti ne metod, kako bi jo zadovoljivo zdravili. V bistvu jo

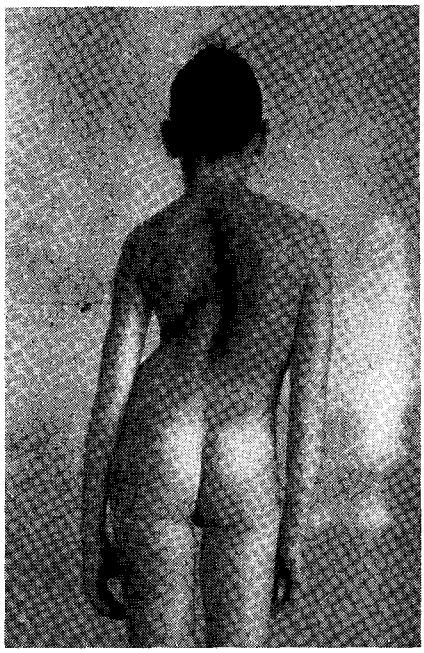

Sl. 5. Habitualna skolioza pri 9-letnem otroku s primarno krivino torakalnega segmenta v desno, z asimetrijo prsnega koša in z rebrnim grebenom na desni

smatramo za neozdravljivo deformacijo, čeprav bomo videli, da s sistematičnimi in dolgoletnimi napori bolnika in zdravnika vendar lahko dosežemo določene uspehe.

Skoliotična krivina zajame lahko katerikoli segment hrbtenice in je konveksna lahko v eno ali drugo stran. Po teh dveh kriterijih običajno označujemo razne tipe habitualnih skolioz. Za vse skolioze je značilno, da imajo svojo glavno ali osrednjo krivino, nad njo in pod njo pa manjšo kompenzatorno krivino. Tako vidimo na sl. št. 5 glavno krivino torakalnega segmenta v desno, kompenzatorni manjši krivini pa v vratnem in ledvenem segmentu v levo. Medtem ko so lateralne krivine posledica spremenjene oblike in zgradbe posameznih vretenc, pa njihova torzija deformira rebra in prsni koš. Le-ta postane asimetričen in na sliki

vidimo njegovo vdrto levo in močno izbočeno desno polovico s štrlečim rebrnim grebenom. Razumljivo je, da deformacija prsnega koša tudi za notranje organe, zlasti za pljuča in srce, ni brez nevarnosti. Vdrta stena prsnega koša stiska pljuča, jim zmanjšuje dihalno površino in s tem vitalno kapaciteto. Mediastinum in srce sta pomaknjena proti konveksni strani prsnega koša in neredko je zaradi tega oviran mali krvni obtok. Čim večja je deformacija, tem večje so dislokacije notranjih organov in tem bolj so prizadete njihove funkcije.

Omenili smo že, da je prognoza pri habitualnih skoliozah na splošno slaba; velja pravilo, da je prognoza tem slabša, čim prej se skolioza pojavi, in da skolioze, katerih prve pričetke opazimo po 10. letu starosti, praviloma potekajo mileje in ne privedejo do tistih skrajnih deformacij, kot jih poznamo pri otrocih, ki se jim prične hrbtenica kriviti že prva leta starosti. Izkušnje kažejo, da se posamezni tipi habitualnih skolioz pojavljajo v različnih dobah starosti: torakalne skolioze se pojavijo običajno že v rani otroški dobi, njihova evolucija je hitra, prognoza pa slaba. Lumbalne, torako-lumbalne in cerviko-torakalne skolioze se pričenjajo navadno kasneje, običajno šele po 13. letu, njihov razvoj je počasnejši in končna stopnja deformacije ob zaključku rasti je vselej manjša kakor pri prvih.

Že iz tega površnega opisa habitualne skolioze ne bo težko razbrati, da je ta strukturna deformacija hrbtenice tako v pogledu etiologije kot v pogledu zdravljenja še vedno nerešen problem ortopedije. Navzlic neugodni prognozi in težavnemu zdravljenju pa bi bila neodpustljiva napaka, če bi otroka prepustili njegovi usodi in če ne bi izkoristili prav vsega, kar mu danes nudi v tem pogledu medicina. Odločilnega pomena je pri tem rana diagnoza. Marsikdo bo menil, da krivine, kot jo vidimo na naši sliki, pač ne bo težko ugotoviti. Vendar je treba pripomniti, da le-ta ne predstavlja pričetka, marveč že povsem razvito strukturno skoliozo z očitno deformacijo prsnega koša, katere pričetki segajo po vsej verjetnosti več let nazaj.

Pojav prve krivine je pri skoliozi pogosto komaj opazen in utegnili bi ga zamenjati z lateralno deviacijo funkcionalnega ali kompenzatornega značaja. Tako pričetno krivino bo zapazilo oko, ki je vajeno opazovati otroka pri hoji, stoji in sedenju, predvsem pa pri umivanju in kopanju. Asimetrija bokov, ki jo prva opazi šivilja, je prav pogosto indirektni znak pričetne skolioze. V dvomljivih primerih, ko moramo presoditi, ali gre za funkcionalno anomalijo ali za strukturno deformacijo, si pomagamo z naslednjim enostavnim poizkusom: v skrajni fleksiji hrbtenice, ko je ta močno nagnjena navzdol, se vsaka funkcionalna anomalija zravna, strukturna deformacija pa nasprotno pojači, kot vidimo na sl. št. 6.

Odveč bi bilo poudariti, da sodi vsaka habitualna skolioza, kakor hitro jo ugotovimo, v specialistično ortopedsko ambulanto. Metode zdravljenja so različne. Odvisne so od tipa deformacije in njene stopnje. Zdravljenje je spočetka vselej konservativno. V bistvu gre za sistematično izvajanje določenih korektivnih vaj. Osnovni princip teh vaj je: razbremenitev hrbtenice, korekcija njenih krivin, mobilizacija zatrjenih sklepov in jačenje prizadete muskulature. Izhodni položaj za uspešno izvajanje korektivne ortopedske gimnastike je lega na trebuhu oziroma plazenje v obliki posebnih vaj. Aktivnim vežbam preko dneva je v pomoč ležanje v korekcijski mavčevi posteljici preko noči. Redni kontrolni pregledi in meritve hrbteničnih krivin na rentgenogramu nam nudijo vpogled

v evolucijo skoliotičnega procesa, obenem pa nam dajejo objektivne podatke o uspešnosti zdravljenja. Rezultati takih opažanj so obenem najobjektivnejši kriterij, ki omogoča odločitev, v katerih primerih in kdaj nastopi indikacija za morebitno operacijo.

Pomembnejše od principov in metod zdravljenja, ki smo jih le bežno omenili, pa je za nas dejstvo, da je zdravljenje habitualnih skolioz izredno dolgotrajen, utrudljiv in enoličen proces, ki zahteva mnogo vztrajnosti, potrpljenja in trdne volje. Za vse to moramo pridobiti ne le otroka, marveč tudi starše in neposredno otrokovo okolico. Zaman bi namreč pričakovali, da bo

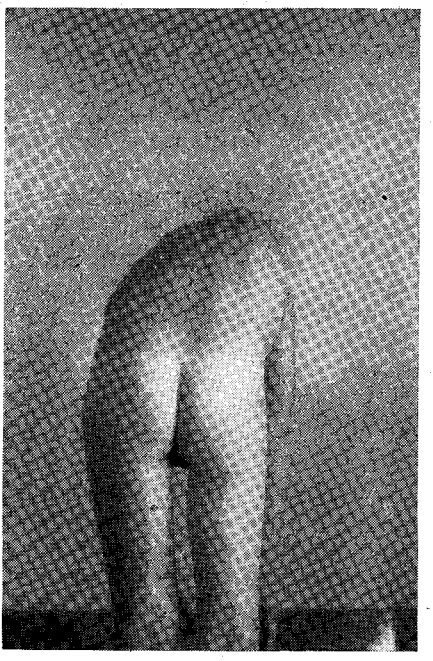

Slika 6. Isti otrok kot na sl. 5 s habitualno skoliozo — pri nagnjenosti hrbtenice navzpred. Stopnja deformacije z asimetrijo prsnega koša vred je v tem položaju vse bolj vidna

otrok sledil našim navodilom ter dan za dnem, mesec za mesecem in skozi leta izvajal predpisane ukrepe, ki mu utesnjujejo svobodo in omejujejo nagon po gibanju, če ga pri tem vsestransko ne podpiramo, če ga v njegovem prizadevanju za zdravljenje ne spodbujamo in če mu uspehov pri tem ne priznavamo oz. nagrajujemo prav tako, kot na primer njegove šolske uspehe. Izkušnja nas uči, da smo pri zdravljenju skolioz bolj kot kjerkoli drugje navezani na domačo otrokovo okolje in na vplive tega okolja. Večidel se namreč vendarle zdravi doma in je le občasno potreben sprejem v ustrezno zdravstveno ustanovo. Pomoč sestre na terenu je v takih primerih nepogrešljiva. Njena naloga ni le v tem,

da kontrolira otroka pri izvajanju predpisanih vaj in izpolnjevanju drugih zdravnikovih navodil, njena naloga je tudi v tem, da vzdržuje »moralo« pri starših in preprečuje njihovo malodušje ali resignacijo.

Zdravljenje habitualne skolioze je torej zadeva cele skupine ljudi, ki pomenijo otrokovo okolje in morajo že od vsega početka biti poučeni o pomenu in namenu zdravljenja, pa tudi o tem, kaj in koliko si lahko obetajo od takšnega zdravljenja. Samo tako se je mogoče izogniti kasnejšim razočaranjem in pojasnjevanjem, zakaj zdravljenje ne napreduje v tistem tempu, kot je pričakovala laična okolica. Že od samega početka mora biti vsem sodelujočim jasno, da ni pričakovati ozdravljenja, marveč da gre v bistvu za to, da preprečimo nadaljnje poslabšanje deformacije, ki se z rastjo otrokovega skeleta vred veča. Terapevtski napori so usmerjeni v to, da blažijo in zmanjšujejo učinke tistih sil, ki bi sicer z nadaljnjim deformiranjem privedle okvaro do ekstremnih stopenj.

Operativna zatrditev (artrodeza hrbtenice) je potrebna tedaj, ko dosežemo optimalno stopnjo korekcije, ki je otrok ni zmožen trajno ohraniti in vzdrževati z lastno mišično silo. Torej samo v tistih primerih, ko hrbtno mišičje tej nalogi ni kos, moramo dati hrbtenici pasivno oporo bodisi v obliki ortopedskega steznika ali tako, da jo operativno otrdimo (artrodeziramo).

Po zaključku rastnega obdobja bomo seveda zaman pričakovali uspehov od kakršnegakoli zdravljenja. Vse, kar smo o tem zdravljenju navedli, velja le, če smo z njim pravočasno pričeli in če ga izvajamo v dobi otrokove rasti. Operacije so v kasnejši dobi indicirane v tistih ekstremnih primerih, ko je zaradi močne deformacije hrbtenice prišlo do kompresije hrbtnega mozga in do ohromitev. Ti izjemni primeri so pa obenem tudi najhujša komplikacija strukturnih skolioz.

Na kraju naj omenimo še t. im. paralitično skoliozo, ki bi jo na prvi pogled mogli zamenjati s habitualno, vendar se razlikujeta tako po svoji etiologiji kakor tudi po obliki in obsegu same deformacije. Paralitična skolioza je posledica otroške paralize, kjer je prišlo do enostranske ohromitve hrbtnega mišičja. Čim prej v otroški dobi nastopi takšna paraliza, tem hujše so deformacije na otrokovi hrbtenici. Zdravljenje je v bistvu enako kot pri habitualni skoliozi, kvečjemu da so operacije tu češče indicirane in da so tudi končni uspehi boljši kot pri habitualnih skoliozah.

ŽVEČENJE TRDNE HRANE PREPREČUJE ZOBNO GNILOBO

Raziskovalci, ki proučujejo zobovje primitivno živečih indijanskih plemen, so dognali, da ob stalnem žvečenju trdih snovi sčasoma otrdi zobna sklenina in je odpornejša tudi proti gnilobi (kariesu). Čeprav prehrana teh Indijancev v splošnem ne ustreza vsem našim nazorom o pravilni prehrani in čeprav vsebuje mnogo ogljikovih hidratov, zlasti sladkorja, imajo vendar izvrstno zobovje, ki ga ohranjajo do poznih let. Strokovnjaki menijo, da je zobna gniloba pri teh Indijancih zato tako redka, ker redno uživajo zelo trda jedila, ki jih morajo dolgo žvečiti.

M. K.